Ma technique d’avenir : le debulking et ses aléas

Benjamin Fialon

Centre de Cardiologie du Pays Basque
Ramsay Santé
Centre Hospitalier de la Côte Basque

I do not have any potential conflict of interest

Définition/problématique du debulking

- Ablation du matériel intra-luminal dans ce cas thrombus +/- organisé

- Difficulté d'évaluer :
  - Ancienneté des lésions
  - Charge thrombotique
  - Longueur de la lésion

Différentes techniques

- Médical anticoagulation — inefficacité
- Fibrinolyse — Complication hémorragique, surveillance SI, reprise patient
- Thromboaspiration — inefficacité
- Angioplastie au ballon
- Angioplastie au ballon + stent — No reflow
- Prise en charge chir: fogarty , pontage — Abord chir

Atherothrombectomie mécanique

Rotarex
Présentation du matériel

- Matériel d'atherothrombectomie mécanique

- Fonctionnement sous la forme d'un cathéter simple lumière avec :

- fragmentation par tête rotative (60000 tpm)
- récupération du matériel intra-luminal par une hélice vers une poche extérieure

- Trois tailles :

-6F : artère de 3 à 5 mm
-8F : artère de 5 à 8 mm
-10F : artère de 8 à 10 mm (aspirex)

Rotarex

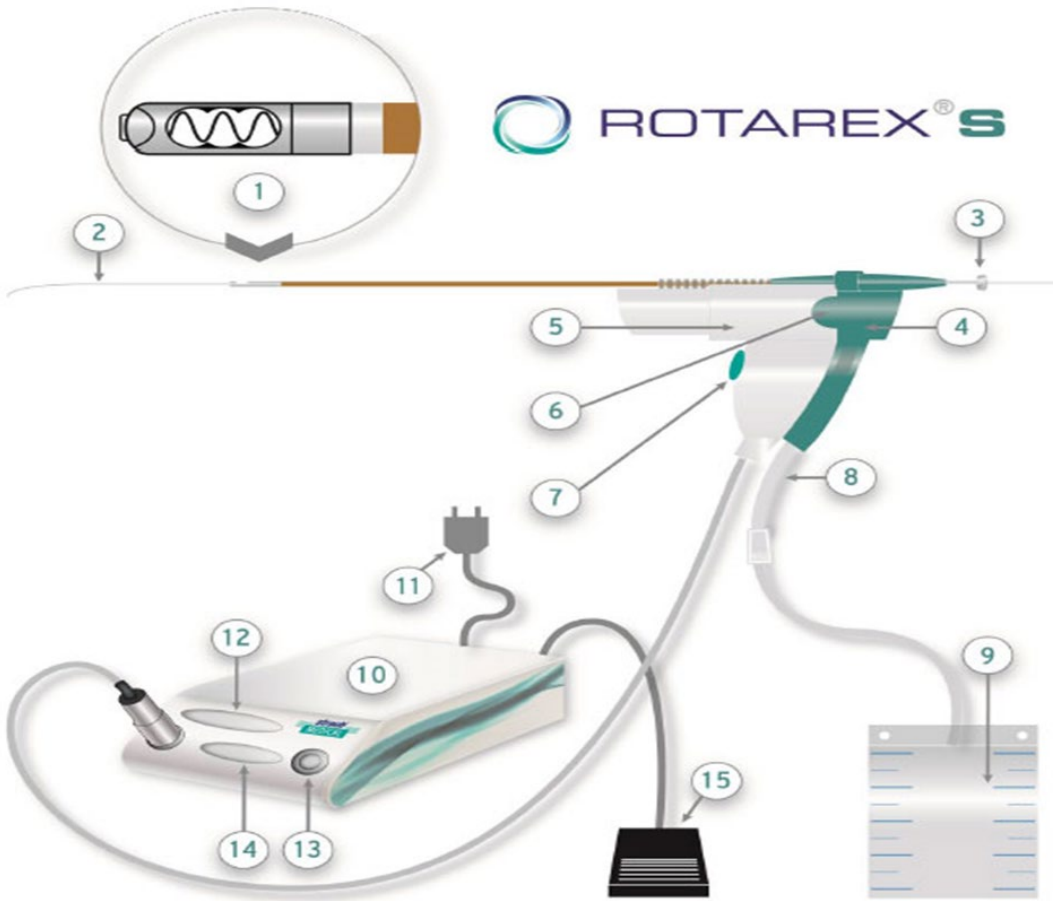

Technique

- Passage du guide 0,18 en « vrai lumière » patient préalablement anti coagulé avec ACT sup à 250

- Passage du rotarex en aspiration à travers la lésion lentement avec plusieurs passages

- Utilisation d'un ballon si difficultés à passer le matériel en évitant de ballonner la partie distale

Notre cohorte bayonnaise déc 2015/Sept 2019

Patient nbre	59
Sexe M/F	45/14
Age moyen	68,4
Iliaque/fémorale/poplité	19/29/12
Artère native/ thrombose de stent	49/32
Thrombose de pontage	10
6F/8F/10F	48/10/1
Ischémie aigue	10
Ischémie sub-aigue	44
Ischémie chronique	5
Taux de succès	94%

Exemples d’utilisation

- thrombose de stent
- Thrombose de pontage
- Thrombose sub aigue d’artère native

Thrombose de stent

Thrombose de Pontage

Thrombose aigue d’artère native

Intêret/inconvenient

- Diminution du risque de no reflow
- Technique peu invasive
- Peu d'allongement de la durée d'intervention
- Simplification de la procédure
- Souvent pas d'utilisation de ballon ou stent

Matériel non remboursé et cher 2000 euros
Pas de passage si artère très calcifiée

Take home message

- Guide en intra luminal +++++
- Passages lents ne pas hésiter à faire plusieurs passages
- Ne pas hésiter à dilater au ballon en respectant la partie distale de la thrombose
- Une fois le flux rétabli ne pas hésiter a faire du MIMI(minimalist immediate mechanical intervention)

Merci pour votre attention